

Update sul trattamento dell'infezione da HCV: problemi clinici e gestionali

Milano, 2 ottobre 2015 - Starhotel Echo



Caso clinico

Dott.ssa Chiara Molteni
AO della Provincia di Lecco
SC Malattie Infettive

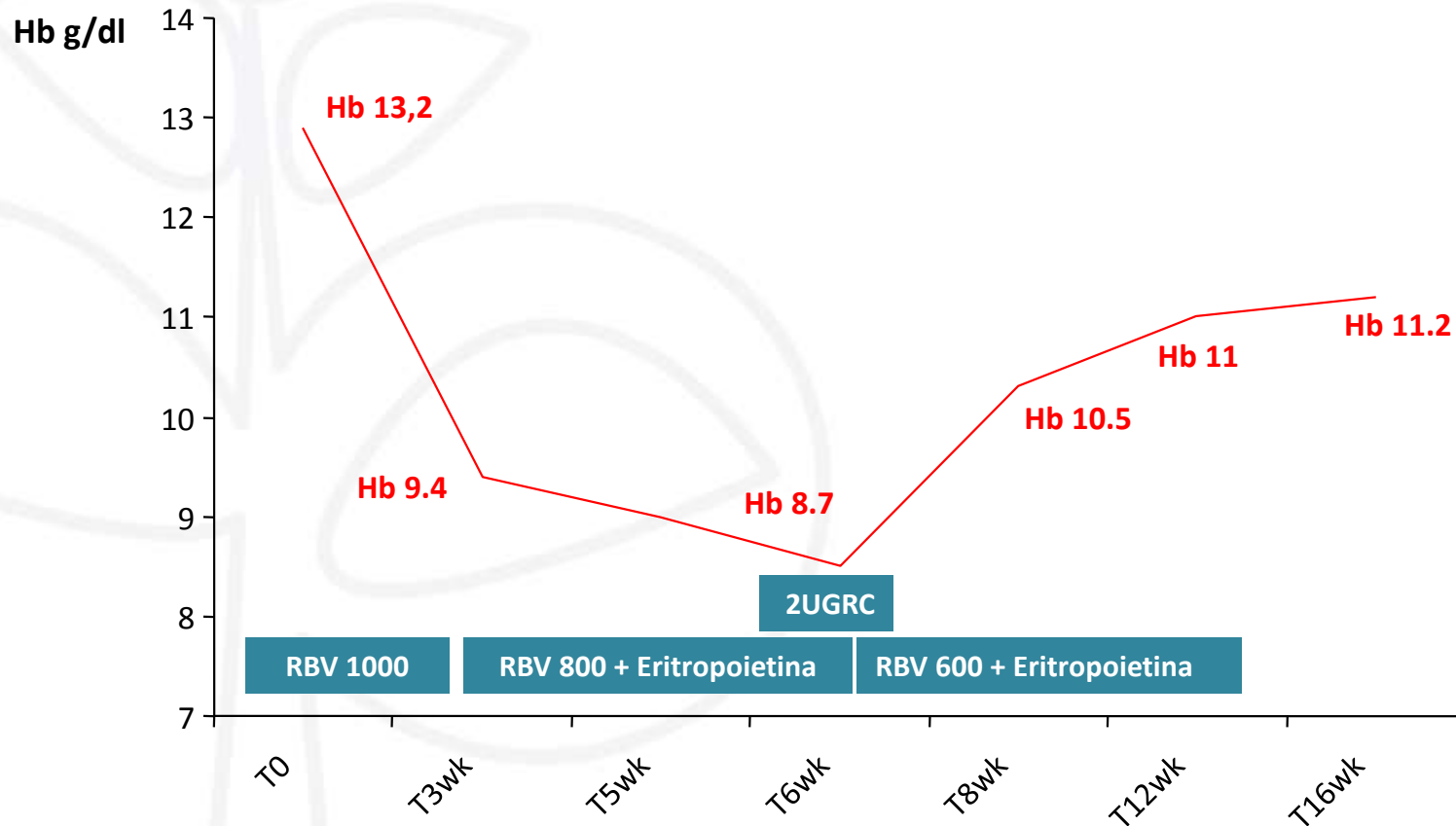
Dati anamnestici di R.L.

- Donna di 58 anni, italiana
- HIV Ab positiva nota dal 1986, epidemiologia: TD
CD4: 314 (22.8%), HIV RNA non rilevato, in TARV con FTC/TDF + RAL dal 12/2009
- Anamnesi patologica remota:
 - > IMA nel 1997 asintomatico e recidiva nel 2001, by-pass aorto-coronarico
 - > stenosi carotidee bilaterali
 - > Linfoma NH a cellule B nel 2005 sottoposto a radioterapia, con recidiva di malattia nel 2007 trattato con CT, nel 2008 nuova recidiva a livello splenico trattato con CT e nel 2010 sottoposta a lobectomia per nuova recidiva, al momento RC
 - > Neuropatia arti inferiori cronica
 - > arteriopatia arti inferiori sottoposta ad angioplastica nel 2014

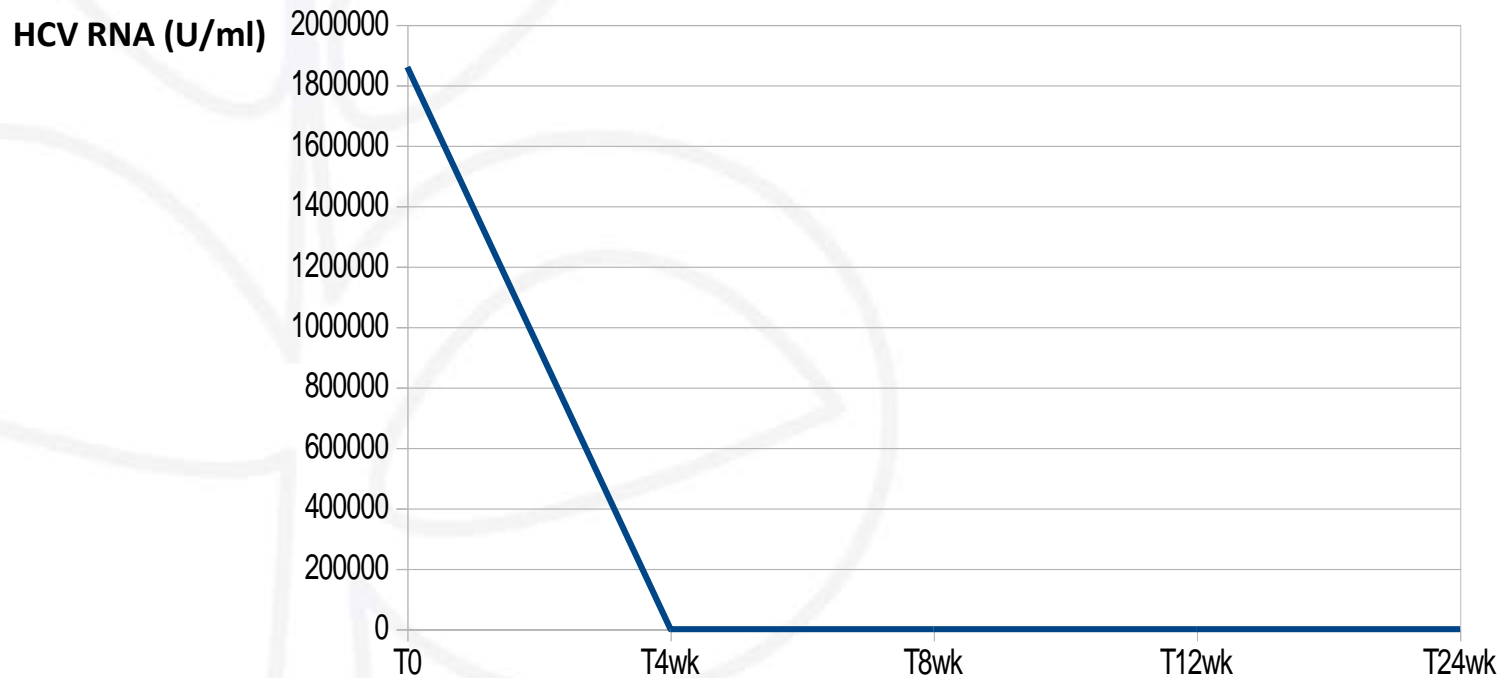
Terapia

- EPATITE C, genotipo 2, Fibroscan 11.8, Stadio F3, mai effettuata alcuna terapia con interferone
- Terapia con Sofosbuvir + Ribavirina 1000 mg (peso 55 Kg, altezza 175 cm)
- Durata del trattamento 3 mesi (dal 19/02/2015 al 13/05/2015)

Gestione della anemia



Risposta virologica



Quesiti

- Fino a quale dosaggio minimo di Ribavirina nel genotipo 2?
- A che livelli di emoglobina prendere in considerazione l'uso di EPO? A quale valore soglia si può ipotizzare di sospenderla?
- Diversi soglie di trasfusione in casi selezionati?